

**TEKNIK PEMERIKSAAN *ELBOW JOINT* DENGAN KASUS FRAKTUR PADA PASIEN POST  
PEMASANGAN GIPS DI INSTALASI RADIOLOGI RS INDRIATI SOLO BARU**

Artikel Ilmiah ini  
Disusun dalam Rangka Memenuhi Tugas Praktek Kerja Lapangan 1



Disusun Oleh:

Vanesha Brilia Anantha

2310505084

Radiologi B

**PROGRAM STUDI D3 RADIOLOGI  
FAKULTAS ILMU KESEHATAN  
UNIVERSITAS 'AISYIAH YOGYAKARTA  
TAHUN AJARAN  
2025**

## HALAMAN PENGESAHAN

Artikel ilmiah ini telah diperiksa dan disetujui oleh Clinical Instruktur (CI) Unit Radiologi RS Indriati Solo Baru untuk memenuhi tugas mata kuliah Praktek Kerja Lapangan I Program Studi D3 Radiologi Fakultas Ilmu Kesehatan Universitas 'Aisyiyah Yogyakarta.

Nama : Vanesha Brilia Anantha  
NIM : 2310505084  
Program Studi : D-III RADIOLOGI  
Judul : "Teknik pemeriksaan *elbow joint* dengan kasus fraktur pada pasien post pemasangan *gips* di Instalasi Radiologi RS Indriati Solo Baru"

Solo, Oktober 2025

Mengetahui

Dosen Pembimbing

*Clinical Instruktur*

Arnefia Mei Yusnida, M.Si

Santi Tri Mastuti, S.ST

## TEKNIK PEMERIKSAAN *ELBOW JOINT* DENGAN KASUS FRAKTUR PADA PASIEN POST PEMASANGAN GIPS DI INSTALASI RADIOLOGI RS INDRIATI SOLO BARU

### *ELBOW JOINT EXAMINATION TECHNIQUE IN CASES OF FRACTURES IN PATIENTS POST GIPS AT THE RADIOLOGY DEPARTMENT OF INDRIATI SOLO BARU HOSPITAL*

Vanesha Brilia Anantha<sup>1</sup>, Santi Tri Mastuti.<sup>2</sup>, Arnefia Mei Yusnida, M.Si<sup>3</sup>

<sup>1,3</sup> Universitas 'Aisyiyah Yogyakarta

<sup>2</sup>RS Indriati Solo

Email : [ananthavanesha@gmail.com](mailto:ananthavanesha@gmail.com)

### ABSTRAK

The elbow joint is one of the most complex joints, consisting of three bones, three ligaments, two joints, and one elbow joint capsule. This joint is located between the humerus and the radioulna. At the Radiology Department of Indriarti Hospital in Solo, elbow joint examinations are performed using two projections, namely AP and Lateral, whereas in theory, elbow joint examinations use AP, Lateral, and Oblique projections. The purpose of this study was to determine the procedure for elbow joint examinations. The research method used a qualitative case study approach through observation, interviews, and documentation. The results of the study indicate that the use of these two projections has been approved by radiology specialists because they are considered sufficient to detect fractures in patients after plaster cast removal.

**Keywords:** *elbow joint, post gips, fracture, examination technique*

### ABSTRAK

Elbow Joint merupakan salah satu sendi yang kompleks yang terdiri dari tiga tulang, tiga ligamentum, dua persendian dan satu kapsul sendi cubiti. Sendi ini merupakan sendi diantara *humerus* dan *radioulna*. Di Instalasi Radiologi RS Indriarti Solo, pemeriksaan elbow joint dilakukan dengan dua proyeksi yaitu *AP dan Lateral*, sedangkan di teori pemeriksaan elbow joint menggunakan proyeksi *AP, Lateral, Obliq*. Tujuan penelitian ini adalah untuk mengetahui prosedur pemeriksaan *Elbow Joint*. Metode penelitian menggunakan pendekatan kualitatif studi kasus pada melalui observasi, wawancara, dan dokumentasi. Hasil penelitian menunjukkan bahwa penggunaan dua proyeksi ini telah disetujui oleh dokter spesialis radiologi karena dianggap cukup untuk melihat adanya fraktur pada pasien post gips.

**Kata kunci:** *elbow joint, post gips, fraktur, teknik pemeriksaan*

## PENDAHULUAN

Teknik radiografi merupakan suatu metode pencitraan medis menggunakan sinar-x untuk menghasilkan gambar dalam bentuk film atau digital dari tubuh manusia. Untuk memenuhi kebutuhan diagnosa, maka perlu dilakukan pemeriksaan radiologi. Dalam hal ini salah satu pemeriksaan yang dilaksanakan adalah pemeriksaan *elbow joint* dengan kasus fraktur pada pasien *post gips*.

*Elbow Joint* merupakan salah satu sendi yang kompleks yang terdiri dari tiga tulang, tiga ligamentum, dua persendian dan satu kapsul sendi cubiti. Sendi ini merupakan persendian diantara humerus dan radioulna. Sendi cubiti termasuk jenis sendi engsel/hinge joint yang hanya memungkinkan pergerakan fleksi dan juga ekstensi, namun sendi tersebut menjadi penting karena lokasi dan frekuensi penggunaannya dalam aktivitas sehari-hari maupun olahraga yang mengakibatkan persendian tersebut. Salah satu penyebab yang dapat terjadi pada elbow joint yaitu fraktur atau patah Menurut Al-Muqsith (2018).

*Fraktur* atau patah tulang adalah istilah hilangnya kontinuitas tulang, baik bersifat total maupun sebagian yang ditentukan berdasarkan jenis dan luasnya. Fraktur adalah patah tulang yang biasanya disebabkan oleh trauma atau tenaga fisik. Kekuatan dari tenaga tersebut, keadaan tulang itu sendiri, dan jaringan lunak di sekitar tulang akan menentukan kondisi fraktur tersebut (Suriya & Zurianti, 2019).

Salah satu penanganan fraktur yang dapat dilakukan adalah tindakan pemasangan gips untuk proses penyembuhan. Gips adalah perangkat pengobatan yang digunakan untuk melindungi tulang yang cedera. Gips digunakan untuk melindungi dan menopang tulang atau sendi yang cedera atau patah agar tidak bergerak selama proses penyembuhan.

Menurut Bontrager & Lampignano, 2019, Pemeriksaan secara radiografi elbow joint menggunakan proyeksi AP, Lateral, Obliq. Dimana masing-masing proyeksi mempunyai kriteria radiografi yang berbeda dan dapat menampilkan struktur anatomi fisiologi dan patologi dari elbow joint. Sedangkan pemeriksaan rutin dapat menggunakan proyeksi AP, Lateral. Menurut Devi Enpe, et al. (2022) proyeksi yang digunakan pada pemeriksaan elbow joint antara lain: AP dan Lateral.

Terdapat juga perbedaan proyeksi AP di RS Indriati Solo, dimana posisi elbow joint tidak bisa lurus disebabkan terpasangnya gips. Sedangkan menurut teori, proyeksi AP harus Ekstensi (Lampignano dan Kendrick, 2019).

Berdasarkan permasalahan diatas, penulis tertarik untuk mengkaji lebih dalam mengenai teknik pemeriksaan *Elbow Joint* pada kasus *Fraktur post pemasangan gips*. Penulis tertarik mengangkat sebagai tugas Laporan Praktek Kerja Lapangan I dengan judul

# “TEKNIK PEMERIKSAAN ELBOW JOINT DENGAN KASUS FRAKTUR PADA PASIEN POST PEMASANGAN GIPS DI INSTALASI RADIOLOGI RS INDRIATI SOLO BARU”

## METODE PENELITIAN

Penelitian ini menggunakan jenis penelitian kualitatif dengan pendekatan studi kasus yang dilakukan di RS Indriarti Solo Baru. Waktu pelaksanaan penelitian ini dilakukan pada bulan September – Oktober 2025. Dalam pengumpulan data, Penelitian melakukan observasi dan wawancara terhadap pasien dan radiografer. Kemudian penulis menyajikan data tersebut dalam bentuk naratif, untuk kemudian diverifikasi berdasarkan teori yang telah ditetapkan dan dapat ditarik kesimpulan.

## HASIL DAN PEMBAHASAN

### A. HASIL

#### 1. IDENTITAS PASIEN

Nama : Ny. M  
Jenis Kelamin : Perempuan  
Usia : 56  
No.RM : 25XXXX  
Ruang : Instalasi Gawat Darurat  
Diagnosa : *Post closed reduction dengan GA+ Long arm cast*  
Dr.Pengirim : DR. R

#### 2. PERSIAPAN PASIEN

Pada pemeriksaan *elbow joint* dengan kasus fraktur post pemasangan gips di Instalasi Radiologi RS Indriati Solo Baru tidak ada persiapan khusus, , hanya melepas benda logam seperti kancing baju di lengan tangan. Menurut penulis pada persiapan pasien *elbow joint* dengan kasus fraktur pasien post pemasangan gips sudah sesuai dengan teori yang ada di (Lampignano dan Kendrick , n.d.)

#### 3. PERSIAPAN ALAT DAN BAHAN

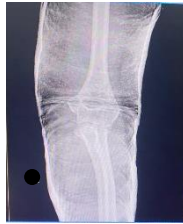Menurut (Bontrager C Lampignano, 2019), persiapan alat pada pemeriksaan *elbow joint* yaitu pesawat sinar-x, kaset, marker, prosesing film dan alat fiksasi. Persiapan alat yang dilakukan untuk pemeriksaan *elbow joint* di RS Indriarti Solo Baru sebagian besar sesuai dengan teori namun terdapat beberapa penyesuaian praktik lapangan. Selain itu, penggunaan marker tidak dilakukan secara manual karena sistem yang digunakan sudah berbasis Digital Radiography (DR), sehingga penandaan posisi dapat dilakukan secara digital saat proses pasca pemotretan.

#### 4. TEKNIK PEMERIKSAAN

##### a. Proyeksi AP

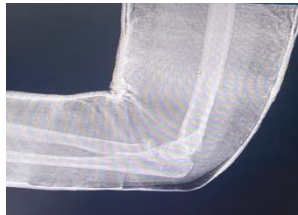1) Posisi pasien : Pasien Duduk

- 2) Posisi Objek : Elbow diletakkan ditengah DR, elbow diketensikan maksimal, lalu condongkan badan pasien ke arah lateral hingga humeral epicondyles dan anterior surface dari elbow parallel dengan DR.
- 3) Pengaturan : a) CR :Horizontal tegak lurus  
Sinar dan b) CP : Pertengahan sendi elbow  
Eksposi c) Batas bawah : 1/3 proksimal radius-ulna  
d) Batas Atas : 1/3 distal humerus  
e) Kaset : 35 x 43 cm  
f) Ekposi : Kv 55, mAs 6,4
- 4) Hasil Radiograf :



#### b. Proyeksi Lateral

- 1) Posisi pasien : Pasien Duduk
- 2) Posisi Objek : Siku di tekuk 90 derajat, tempatkan humerus menempel di meja pemeriksaan, tempatkan elbow ditengah kaset DR.
- 3) Pengaturan : a) CR :Horizontal tegak lurus  
Sinar dan b) CP : Pertengahan sendi elbow  
Eksposi c) Batas bawah : 1/3 proksimal radius-ulna  
d) Batas Atas : 1/3 distal humerus  
e) Kaset : 35 x 43 cm  
f) Ekposi : Kv 55, mAs 6,4
- 4) Hasil Radiograf :



#### 5. HASIL EXPERTISE : DR. SPESIALIS RADIOLOGI

Foto Elbow Joint:

- Tampak soft tissue swelling
- Facies artikularis licin
- Joint space tidak menyempit
- Tak tampak gambaran osteofit
- Tampak diskontinuitas end proximal os radius

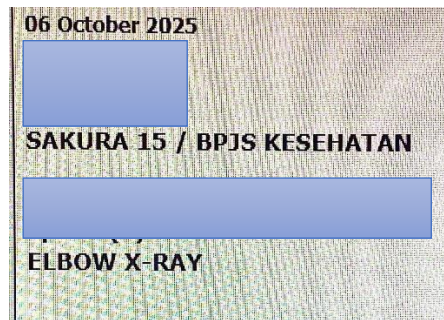
KESAN:

Fraktur end proximal ors radius dalam fiksasi ekstrena sirkular lab.

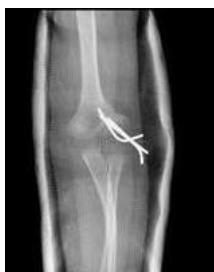INSTALASI RADIOLOGI	
RS Indriati Solo Baru	
Jl. Palem Raya, Langenharjo Solo Baru	
Telp : (0271) - 572.2000	
No. Revisi / MR	39
TL / Umur / JK	
Tgl. Periksa	
Poliklinik / Kamar	: S.15.2
Ruang Rawat	: SAKURA 15
Kelas	: KELAS I
TS. DR. Riwu Ermawan, dr. Sp.OT, Sub Sp.OT(BQ)	
s : post Closed Reduction dengan GA + Long arm cast	
to Cubiti dextra : AP, lateral, kondisi cukup, dalam fiksasi eksterna sirkular lab, hasil :	
ampak soft tissue swelling	
acies artikularis licin	
oint space tak menyempit maupun melebar	
ak tampak gambaran osteofit	
ampak diskontinuitas end proximal os radius	
:SAN:	
ktur end proximal os radius dalam fiksasi eksterna sirkular lab	
Sukoharjo, 07 October 2021	

## B. PEMBAHASAN

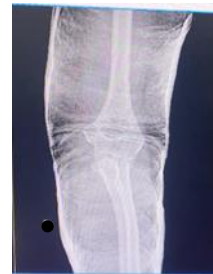Artikel Ilmiah ini menjelaskan mengenai teknik pemeriksaan radiografi konvensional (x-ray) pada seorang pasien yang datang dari Ruang Rawat Inap RS Indriati Solo Baru diantar oleh perawat ke instalasi radiologi dan menginformasikan kepada petugas radiologi untuk melakukan foto pemeriksaan elbow joint dengan kasus fraktur post pemasangan gips dari dokter pengirim.



Terdapat beberapa perbedaan antara teori dan praktikum lapangan pada pemeriksaan x-ray Elbow Joint yang di lakukan dalam beberapa tahapan. Pertama adalah tentang persiapan pasien dengan kondisi fraktur post pemasangan gips di RS Indriati Solo Baru tidak memerlukan persiapan khusus, hanya melepas benda logam seperti kancing baju di lengan tangan. Selanjutnya, Pastikan kembali alat dan bahan yang di butuhkan untuk pemeriksaan x-ray meliputi pesawat sinar konvensional, digital radiography, alat fiksasi berupa bantal, dan printer radiografi.

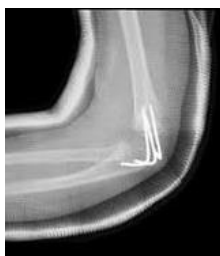

(a)

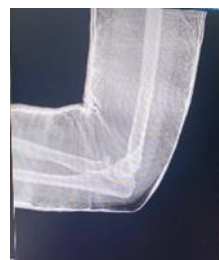

(b)

**Gambar 1.** Perbandingan proyeksi (a) AP Normal ( b) AP Ekstensi Kondisi gips



(a)



(b)

**Gambar 2.** Perbandingan proyeksi (a) Lateral Normal ( b) Lateral Kondisi gips

Pemeriksaan elbow joint dengan kasus fraktur pada pasien post pemasangan

gips di Instalasi Radiologi RS Indriati Solo Baru dilakukan dalam dua proyeksi, yaitu proyeksi AP dan Lateral. Hal ini menunjukkan bahwa pemeriksaan elbow joint di RS Indriati Solo Baru sudah sesuai dengan teori yang dijelaskan oleh Lampignano dan Kendrick (2019, n.d.), bahwa pemeriksaan elbow joint pada umumnya digunakan rutin AP dan Lateral. Pada kasus ini, pasien diposisikan dalam kondisi duduk di atas bed IGD dengan posisi kaki lurus, diberikan alat fiksasi berupa bantal di atas paha pasien, dan tangan tidak dapat diekstensikan secara maksimal karena adanya gips.

Pada Pemeriksaan x-ray Elbow Joint parameter scanning yang di gunakan meliputi kV 55, mAs 6,3. Pemeriksaan x-ray Elbow Joint untuk kondisi khusus seperti ini dilakukan terlebih dahulu pada posisi true lateral, karena menyesuaikan dengan kemudahan pergerakan tangan pasien post pemasangan gips. Kolimasi sinar X-ray mencakup area 1/3 distal humerus, 1/3 proksimal radius-ulna, serta mencakup keseluruhan area elbow. Perbedaan juga terdapat pada posisi pasien untuk foto true AP. Karena adanya gips, posisi pasien diubah menjadi AP ekstensi sehingga pemeriksaan tetap dapat dilakukan dengan hasil yang optimal tanpa mengganggu area yang telah terpasangnya gips.

Hasil bacaan dokter spesialis radiologi menunjukkan adanya pembengkakan jaringan lunak di sekitar siku, permukaan artikular yang licin tanpa osteofit, dan ruang sendi yang normal tanpa penyempitan atau pelebaran, menandakan tidak ada kerusakan sendi degeneratif. Terlihat diskontinuitas pada ujung radius tulang proksimal yang menandakan fraktur, yang sudah dalam kondisi fiksasi eksternal sirkular.

Dengan itu hasil pemeriksaan elbow joint pada kasus fraktur pasien post pemasangan gips di RS Indriati Solo Baru menggunakan 2 proyeksi AP dan lateral sudah cukup karena bisa menampilkan anatomi dengan jelas karena pemasangan gips. Yang dimana posisi pasien tangan tidak dapat diekstensikan secara maksimal karena terpasangnya gips.

## **KESIMPULAN**

Berdasarkan hasil penelitian dan pembahasan mengenai teknik pemeriksaan x-ray Elbow Joint pada kasus fraktur pasien post pemasangan gips di Instalasi Radiologi RS Indriati Solo Baru, sudah cukup karena bisa menampilkan anatomi dengan jelas pasien diposisikan dalam kondisi duduk di atas bed IGD dengan diberikan alat fiksasi berupa bantal di atas paha pasien, dan tangan tidak dapat diekstensikan secara maksimal karena adanya gips. Dilakukan hanya menggunakan dua proyeksi AP dan Lateral di RS Indriati Solo Baru. Dengan parameter kV 55 dan mAs 6,3, hasil radiografi menunjukkan adanya pembengkakan jaringan lunak, ruang sendi normal, dan diskontinuitas (fraktur) pada ujung radius tulang proksimal yang berada dalam kondisi fiksasi eksternal sirkular.

## SARAN

Teknik Pemeriksaan Elbow joint pada pasien pemasangan gips di Instalasi Radiologi RS Indriati Solo Baru sebaiknya terus diterapkan sebagai prosedur standar kasus pemasangan gips dengan keterbatasan gerak siku untuk memperoleh hasil citra yang optimal serta mengurangi ketidaknyamanan pasien.

## DAFTAR PUSTAKA

- Bontrager, K. L. ., C Lampignano, J. P. . (2019). Textbook of radiographic positioning and related anatomy. Elsevier/Mosby.*
- Bontrager's ,Lampignano dan Kendrick, TEXTBOOK of RADIOGRAPHIC POSITIONING and RELATED ANATOMY. (n.d.).*
- Muqsith Al; (2018). Sobotta. Plastic and Reconstructive Surgery, 73(6), 992-993. <https://doi.org/10.1097/00006534-198406000-00031>*
- Gibb, W. R. G. (2018). Netter's Clinical Anatomy. Behavioural Neurology. Ilmiah, K. (2021). Prosedur Pemeriksaan Radiografi Elbow Joint Pada Pediatric Dengan Klinis Fraktur ( Case Series Review )*
- Manik, Devi Enpe K., Liberti Tarigan, and Dame Meldaria Sipahutar. "Radiografi Elbow Joint Dengan Sangkaan Dislokasi Di Rumah Sakit Umum Daerah Dr. Pirngadi Medan." Jurnal Medika Radiologi 4.1 (2022): 1-6.*