

**TEKNIK PEMERIKSAAN RADIOGRAFI KEGAWATDARURATAN ABDOMEN 3  
POSISI PADA KLINIS PNEUMOPERITONEUM DI INSTALASI RADIOLOGI RSUD  
PANDAN ARANG BOYOLALI**

**ARTIKEL ILMIAH**

Tugas Ini Disusun Untuk Memenuhi Prakter Kerja Lapangan 2

Teknik Pemeriksaan Radiografi Kegawatdaruratan



Disusun Oleh:

**NUR SALWA FAISAL**

**2310505040**

**PROGRAM STUDI RADIOLOGI DIPLOMA III**

**FAKULTAS ILMU KESEHATAN**

**UNIVERSITAS 'AISYIAH YOGYAKARTA**

**2025**

## HALAMAN PENGESAHAN

Artikel Ilmiah ini telah diperiksa oleh Clinical Instruktur (CI) Instalasi Radiologi RSUD Pandan Arang Boyolali dan telah di setujui untuk memenuhi tugas mata kuliah Praktek Kerja Lapangan Radiografi Prodi D-III Radiologi Fakultas Ilmu Kesehatan Universitas 'Aisyiyah Yogyakarta.

Nama : Nur Salwa Faisal

NIM : 2310505040

Program Studi : D-III Radiologi

Judul : Teknik Pemeriksaan Kegawatdaruratan Abdomen 3 Posisi Pada Klinis  
Pneumoperitoneum Di Instalasi Radiologi Rsud Pandan Arang Boyolali

Boyolali, 28 Desember 2025

Mengetahui,

Clinical Instructure

Dosen pembimbing

Yuni Purwanti Hastuti,S.ST  
NIP.1972060119995032003

Ildsya Maulidya Mar'athus Nasokha, S.Tr.Rad

# **TEKNIK PEMERIKSAAN KEGAWATDARURATAN ABDOMEN 3 POSISI PADA KLINIS PNEUMOPERITONEUM DI INSTALASI RADIOLOGI RSUD PANDAN ARANG BOYOLALI**

Nur Salwa Faisal<sup>1</sup>, Yuni Purwanti Hastuti<sup>2</sup>, Ildsya Maulidya Mar'athus Nasokha<sup>3</sup>

<sup>1,3</sup>Universitas 'Aisyiyah Yogyakarta

<sup>2</sup>RSUD Pandan Arang Boyolali

*Email* : [nursalwafaisal@gmail.com](mailto:nursalwafaisal@gmail.com)

## **ABSTRAK**

Pneumoperitoneum merupakan kondisi darurat akibat udara bebas intraperitoneal, kondisi serius yang diperlukan operasi ketika disebabkan oleh perforasi gas yang mengandung viscus, seperti ulkus lambung atau duodenum. sering memerlukan pemeriksaan abdomen 3 posisi (AP supine, AP semi-erect, LLD). Tujuannya untuk mengetahui prosedur pemeriksaan kegawatdaruratan abdomen 3 posisi pada klinis pneumoperitoneum di Instalasi Radiologi RSUD Pandan Arang Boyolali dan mengetahui alasan penggunaan posisi PA pada proyeksi LLD pada pasien kegawatdaruratan dengan klinis pneumoperitoneum Di Instalasi Radiologi RSUD Pandan Arang Boyolali. Metode penelitian kualitatif dengan pendekatan studi kasus dilaksanakan di Instalasi Radiologi RSUD Pandan Arang Boyolali melalui observasi partisipatif dan wawancara semi-struktural terhadap radiografer pada pasien laki-laki berusia 65 tahun (No. RM 103) yang dirujuk dari IGD pada 16 Desember 2025 pukul 10:51 dengan klinis pneumoperitoneum. Tidak ada Persiapan khusus pasien hanya melepas artefak logam tanpa prosedur khusus; alat mencakup generator Siemens (kV maksimal 70-73, mAs 25), imaging plate 35x43 cm, grid, serta FFD 100 cm. Teknik proyeksi: (1) AP supine (pasien supine, CR vertikal pada crista iliaca/umbilicus, kV 70 mAs 25); (2) AP semi-erect (pasien setengah duduk dibantu keluarga memegang kaset, CR horizontal pada umbilicus +5 cm crista iliaca, kV 73 mAs 25); (3) PA LLD (pasien miring kiri membelakangi sinar-X, lutut fleksi, tangan di atas kepala, kaset di depan dibantu keluarga, CR horizontal 2 cm atas umbilicus, kV 73 mAs 25 tanpa jeda 5-20 menit akibat ketidakkooperatifan pasien). Hasil radiograf menunjukkan gratasi usus, stablander, dan udara bebas intraperitoneal; expertise spesialis radiologi mengonfirmasi pneumoperitoneum dengan kemungkinan perforasi GI-tract. Pembahasan mengungkap keselarasan dengan teori (Bontrager merekomendasikan AP LLD ideal untuk kontras hepar kanan), namun adaptasi PA LLD lokal efektif karena visualisasi udara dekat diafragma kiri tetap optimal, sementara eliminasi jeda waktu dibenarkan oleh positioning time dan kondisi emergensi. Protokol radiografi abdomen tiga posisi terbukti efisien dalam deteksi pneumoperitoneum emergensi dengan modifikasi adaptif; direkomendasikan prioritas AP LLD pada pasien kooperatif, dokumentasi rasional modifikasi, serta pelatihan protokol standar untuk optimalisasi diagnostik.

Kata kunci : pneumoperitoneum, Kegawatdaruratan abdomen, Teknik pemeriksaan

## **ABSTRACT**

*Pneumoperitoneum is an emergency condition due to free intraperitoneal air, a serious condition that requires surgery when caused by perforation of a gas-containing viscus, such as a gastric or duodenal ulcer. often requires a 3-position abdominal examination (AP supine, AP semi-erect, LLD). The aim is to determine the procedure for emergency abdominal examination in 3 positions for clinical pneumoperitoneum in the Radiology Department of Pandan Arang Hospital, Boyolali and to determine the reasons for using the PA position in the LLD projection in emergency patients with clinical pneumoperitoneum in the Radiology Department of Pandan Arang Hospital, Boyolali. A qualitative research method with a case study approach was carried out in the Radiology Department of Pandan Arang Hospital, Boyolali through participatory observation and semi-structured interviews with radiographers in a 65-year-old male patient (No. RM 103) who was referred from the Emergency Department on December 16, 2025, at 10:51 with clinical pneumoperitoneum. There is no special preparation for the patient, only removing metal artifacts without special procedures; the equipment includes a Siemens generator (maximum kV 70-73, mAs 25), 35x43 cm imaging plate, grid, and 100 cm FFD. Projection techniques: (1) AP supine (patient supine, CR vertical at the iliac crest/umbilicus, kV 70 mAs 25); (2) AP semi-erect (patient half-sitting assisted by family holding the cassette, CR horizontal at the umbilicus +5 cm iliac crest, kV 73 mAs 25); (3) PA LLD (patient lying on his left side facing away from the X-ray, knees flexed, hands above the head, cassette in front assisted by family, CR horizontal 2 cm above the umbilicus, kV 73 mAs 25 without a 5-20 minute pause due to patient uncooperativeness). Radiograph results show intestinal grating, stablander, and free intraperitoneal air; Radiology specialist expertise confirmed pneumoperitoneum with possible GI tract perforation. The discussion revealed alignment with theory (Bontrager recommends an AP LLD ideal for right-sided liver contrast), but local adaptation of the PA LLD was effective because visualization of air near the left diaphragm remained optimal, while eliminating the time lag justified by positioning time and the emergency situation. The three-position abdominal radiography protocol proved efficient in detecting emergency pneumoperitoneum with adaptive modifications; prioritizing AP LLD in cooperative patients, documenting the rationale for modifications, and training in standardized protocols for diagnostic optimization are recommended.*

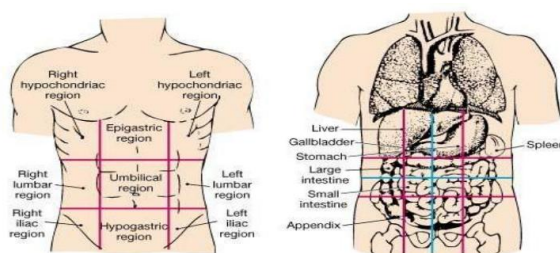
Keywords : pneumoperitoneum, Abdominal emergencies, Examination techniques

## PENDAHULUAN

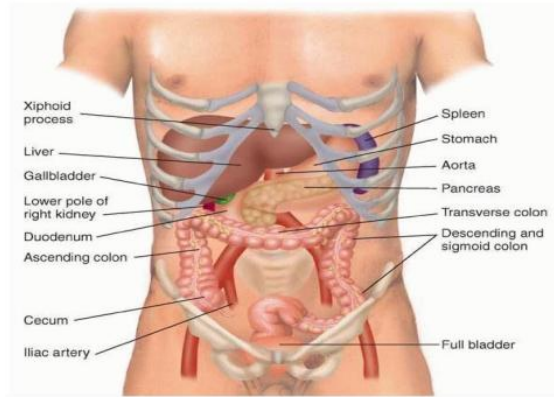
Sinar-X adalah jenis radiasi gelombang elektromagnetik yang serupa dengan gelombang radio, panas, cahaya, dan sinar ultraviolet, namun memiliki panjang gelombang yang jauh lebih pendek. Sifat sinar-X adalah heterogen, dengan variasi panjang gelombang yang tidak dapat dilihat dengan mata telanjang. Perbedaan antara sinar-X dan jenis sinar elektromagnetik lainnya terletak pada panjang gelombangnya, di mana panjang gelombang sinar-X sangat singkat, yaitu hanya 1/10.000 dari panjang gelombang cahaya yang tampak. Karena panjang gelombangnya yang pendek, sinar-X memiliki kemampuan untuk menembus berbagai benda. Dengan karakteristik ini, sinar-X dimanfaatkan dalam bidang Radiologi (Intan, 2019).

Radiologi adalah salah satu cabang dalam dunia medis yang memanfaatkan sinar-X untuk melakukan pemeriksaan yang sangat penting dalam menentukan diagnosa penyakit. Di antara berbagai jenis pemeriksaan radiologi, terdapat pemeriksaan abdomen akut. Abdomen akut adalah metode pemeriksaan radiologi yang menggunakan sinar-X untuk mendiagnosis berbagai penyakit atau gangguan yang mungkin terjadi di area perut. Salah satu masalah yang dapat ditemukan selama pemeriksaan abdomen akut adalah pneumoperitoneum (Intan, 2019).

Abdomen adalah salah satu organ tubuh manusia yang berada diantara organ thorax dan organ panggul bagian *superior* (*inlet* panggul). Rongga abdomen disebut juga sebagai rongga *abdominopelvis* yang terbagi menjadi dua bagian yaitu rongga atas (abdomen) dan rongga bawah (pelvis). Rongga bagian atas (abdomen) terdapat *small intestine*, *large intestine*, *liver*, *galbladder*, *spleen*, *pancreas*, dan *renal*. Rongga bagian bawah (pelvis) terletak di dalam batas tulang panggul yang meliputi beberapa bagian *large intestine* yaitu *rectum* dan *sigmoid*, *tractus urinarius* yaitu *vesica urinaria*, serta meliputi organ reproduksi. Abdomen membentuk dua sistem organ yaitu sistem *digestivus* dan sistem *urinarius*. Sistem *digestivus* terdiri dari *oral cavity*, *oesophagus*, *gaster*, *small intestine*, *large intestine* hingga *anal*. Sedangkan sistem *urinarius* terdiri dari *renal*, *urether*, *vesica urinaria*, dan *urethra* (Yahya, 2024).



Gambar 1. Quadran Pada Bagian Abdomen



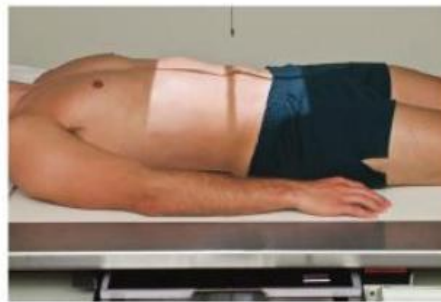Gambar 2. Anatomi abdomen

Pneumoperitoneum adalah adanya udara bebas atau gas dalam rongga peritoneal, pneumoperitoneum merupakan kondisi serius yang diperlukan operasi ketika disebabkan oleh perforasi gas yang mengandung viscus, seperti ulkus lambung atau duodenum. Pneumoperitoneum juga bias disebabkan oleh trauma yang menembus dinding perut. Sebagian kecil sisa udara dapat terlihat di radiograf dalam waktu 2 hingga 3 minggu setelah operasi abdomen. Hal ini paling baik ditunjukkan dengan pencitraan horizontal abdomen atau radiografi chest, yang bahkan sedikit udara bebas dapat dilihat ketika naik ke posisi tertinggi di bawah diafragma (Bontrager, 2018). Pneumoperitoneum membutuhkan penanganan medis yang cepat karena bisa menjadi keadaan yang berisiko tinggi bagi jiwa, tergantung pada penyebab yang mendasarinya. Salah satu penyebab utama pneumoperitoneum adalah perforasi pada saluran pencernaan, yang bisa disebabkan oleh ulkus lambung, cedera pada abdomen, penyumbatan usus, atau kanker pada sistem pencernaan. Di samping itu, pneumoperitoneum dapat terjadi setelah tindakan laparoskopi, di mana gas karbon dioksida sengaja dimasukkan ke dalam rongga peritoneum untuk memberikan ruang bagi dokter bedah. Namun, dalam situasi di luar operasi, keberadaan gas di rongga peritoneum hampir selalu dianggap sebagai keadaan darurat medis (Hidayat & Latief, 2025).

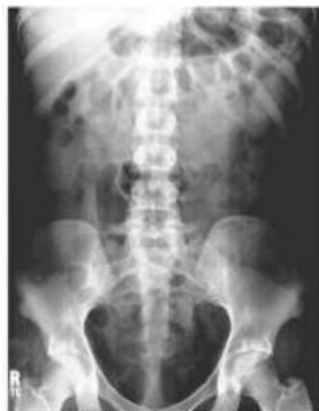Gejala pneumoperitoneum berbeda-beda tergantung pada penyebab dan seberapa serius kondisi tersebut. Pasien yang mengalami perforasi saluran pencernaan umumnya merasakan nyeri perut yang tajam mendadak, perut yang keras seperti papan, mual, muntah, serta tanda-tanda sistemik seperti demam atau tekanan darah yang rendah. Pada kasus yang lebih ringan atau setelah operasi, pasien mungkin hanya merasakan ketidaknyamanan kecil di perut (Hidayat & Latief, 2025).

Menurut (Bontrager, 2018) metode pemeriksaan abdomen akut untuk kasus pneumoperitoneum umumnya melibatkan 3 proyeksi rutin. Proyeksi *Antero Posterior* (AP) Supine digunakan untuk menilai apakah terdapat penebalan pada usus besar yang disebabkan oleh massa atau gas. Proyeksi *Antero Posterior* (AP) setengah duduk bertujuan untuk menunjukkan adanya udara bebas di bawah diafragma, Selain itu terdapat satu proyeksi khusus, yaitu proyeksi *Antero Posterior* (AP) *Left Lateral Decubitus* (LLD), yang digunakan untuk menampilkan tingkat cairan (udara bebas) yang mungkin terjadi akibat perforasi pada usus besar.

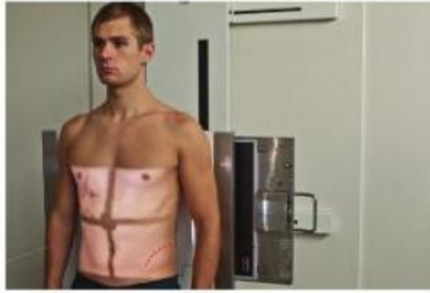Teknik pemeriksaan radiografi kegawatdaruratan abdomen 3 posisi di Instalasi Radiologi RSUD Pandan Aran Boyolali menggunakan 3 proyeksi yaitu *Anteriorposterior* (AP), Proyeksi *Antero Posterior* (AP) setengah duduk dan proyeksi (PA) *Left Lateral Decubitus* (LLD).



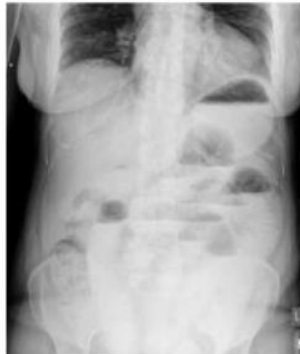Gambar 3. Abdomen Proyeksi *Anterior Posterior* (AP)  
(Bontrager, 2018)



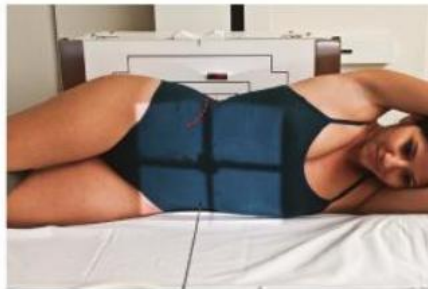Gambar 4. Hasil Radiograf Abdomen Proyeksi  
*Anterior Posterior* (AP) (Bontrager, 2018)



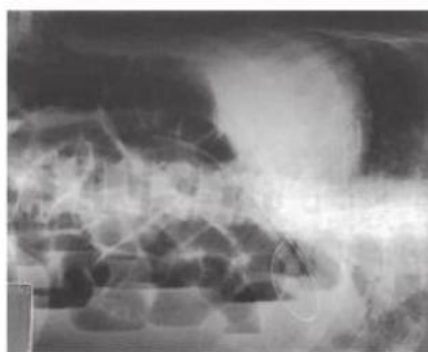
Gambar 5. Abdomen *Antero Posterior* (AP) setengah duduk (Bontrager, 2018)



Gambar 6. Hasil Radiograf Abdomen proyeksi *Antero Posterior* (AP) setengah duduk (Bontrager, 2018)



Gambar 7. Abdomen Proyeksi *Left Lateral Decubitus* (LLD) (Bontrager, 2018)



Gambar 8. Hasil Radiograf Abdomen Proyeksi *Left Lateral Decubitus* (LLD) (Bontrager, 2018)

Berdasarkan observasi penulis selama praktek kerja lapangan di Instalasi Radiologi RSUD Pandan Arang Boyolali penulis menjumpai pemeriksaan radiografi kegawatdaruratan abdomen 3 posisi pada klinis pneumoperitoneum, penulis tertarik untuk melakukan penelitian dengan tujuan Untuk mengetahui prosedur pemeriksaan kegawatdaruratan abdomen 3 posisi pada klinis pneumoperitoneum di Instalasi Radiologi RSUD Pandan Arang Boyolali dan mengetahui alasan penggunaan posisi PA pada proyeksi LLD pada pasien kegawatdaruratan dengan klinis pneumoperitoneum Di Instalasi Radiologi RSUD Pandan Arang Boyolali. Berdasarkan hal tersebut penulis tertarik untuk mengangkat permasalahan ini dengan judul “TEKNIK PEMERIKSAAN RADIOGRAFI KEGAWATDARURATAN ABDOMEN 3 POSISI PADA KLINIS PNEUMOPERITONEUM DI INSTALASI RADIOLOGI RSUD PANDAN ARANG BOYOLALI”.

## **METODE PENELITIAN**

Jenis penelitian ini menggunakan jenis penelitian kualitatif dengan pendekatan studi kasus yang di lakukan di Instalasi Radiologi RSUD Pandan Arang Boyolali waktu pelaksanaan penelitian ini di lakukan pada bulan Desember - Januari. Dalam pegumpulan data, peneliti melakukan observasi dan wawancara terhadap radiografer, Kemudian peneliti menyajikan data dalam bentuk naratif untuk kemudian diverifikasi berdasarkan teori yang telah ditetapkan dan di tarik kesimpulan.

## HASIL DAN PEMBAHASAN

### A. HASIL

#### 1. Identitas pasien

Berdasarkan data pasien yang telah dilakukan pemeriksaan kegawatdaruratan abdomen 3 posisi pada klinis pneumoperitoneum, penulis memperoleh identitas pasien yang di peroleh dari rekam medis

Nama : Tn. S  
Jenis kelamin : Laki-Laki  
Umur : 65 Thn  
No. RM : 103\*\*\*\*\*  
Tanggal pemeriksaan : 16/12/2025  
Waktu pemeriksaan : 10.51  
Klinis : Pneumoperitoneum  
Unit pengirim : IGD  
Pemeriksaan : Abdomen 3 posisi

RUMAH SAKIT UMUM DAERAH PANDANARANG  
JL. KANTIL NO. 14  
TELP. (0276)-321065 - FAX. (0276)-321435

**Nota Pemeriksaan Radiologi**

No. Nota : RAD25122889  
Nama Penderita : [REDACTED] [65,00 / Laki-laki]  
Alamat : [REDACTED]  
Ruangan : IGD / [REDACTED]  
Tanggal : 16 Desember 2025  
Dokter : [REDACTED]  
Penjamin : BPJS 1

NO.	PEMERIKSAAN	HARGA
1	Foto Kecil C / Abdomen 3 Posisi	239.000,00
	Sub Total	: 239.000,00
	Discount (Rp)	: 0,00
	Total	: 239.000,00
	Bayar	: 0,00
	Kurang Bayar	: 239.000,00

VB: - Nota ini harap dibawa saat mengambil hasil  
- HASIL PEMERIKSAAN DIANTAR KE DOKTER  
26 December 2025 / 10:08:05  
Sri Mulyani  
\*\* Terimakasih atas kepercayaan anda \*\*

Gambar 9. Surat Permintaan Rontgen

## 2. Prosedur Pemeriksaan

### a. Persiapan pasien

Persiapan pasien pemeriksaan kegawatdaruratan abdomen 3 posisi pada klinis pneumoperitoneum di Instalasi RSUD Pandan Arang Boyolali yaitu tidak ada persiapan khusus dalam pemeriksaan ini hanya saja melepaskan benda-benda yang dapat mengganggu hasil gambaran seperti logam, besi, dll..

### b. Persiapan Alat dan Bahan

Alat dan bahan pemeriksaan Abdomen 3 posisi pada klinis pneumoperitoneum di RSUD Pandang Arang Boyolali berdasarkan pengamatan penulis yaitu :

#### a) Pesawat sinar-x

- 1) Merk : Siemens
- 2) Kv maksimal : 70
- 3) mA maksimal : 25

#### b) *computer*

#### c) *imaging reader*

#### d) kaset ukuran 35x43 cm

#### e) *printer*

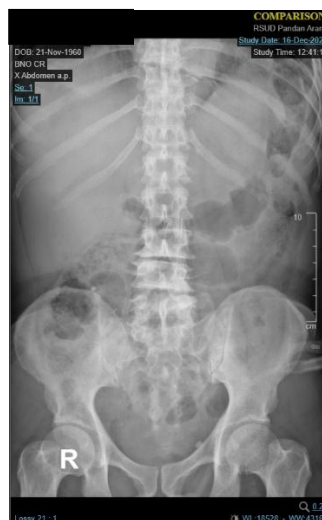#### f) *Grid*

c. Teknik pemeriksaan

Teknik pemeriksaan radiografi Kegawatdaruratan abdomen 3 posisi pada klinis pneumoperitoneum di Instalasi Radiologi RSUD Pandan Arang Boyolali yang dilakukan dengan menggunakan proyeksi *Antero posterior (AP)*, *Antero posterior (AP) Setengah duduk*, *Postero anterior (PA) Left Lateral Decubitus (LLD)*

1. *Antero posterior (AP)*

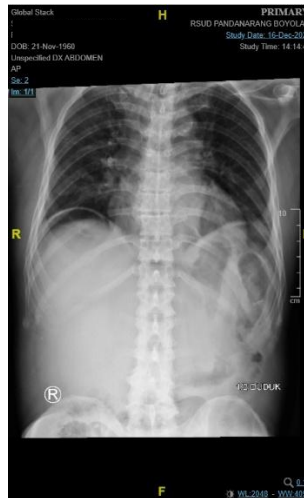- a. Posisi Pasien : *Supine* di atas brankad dengan menghadap Sinar-x.
- b. Posisi Obyek : MSP sejajar dengan brankad, dengan posisi tangan beraada di samping
- c. Central Ray : *Vertikal* tegak lurus.
- d. Central Point : critsa iliaca pada MSP tubuh.
- e. FFD : 100 cm.
- f. Faktor Eksposi : Kv : 70, mAS : 25
- g. Kolimasi : seluas objek



Gambar 10. Hasil Radiograf Abdomen proyeksi *Antero posterior (AP)* di Instalasi Radiologi RSUD Pandan Arang Boyolali

2. *Antero posterior (AP) Setengah duduk*

- a. Posisi pasien : Posisikan pasien semi erect.
- b. Posisi objek : Posisikan pasien dengan posisi setengah duduk, Jauhkan lengan dari tubuh, atur paha pasien agar tidak menghalangi objek, atur tubuh pasien pada pertengahan kaset dengan tubuh menghadap sinar-x, kaset diletakan di belakang pasien dan di bantu keluarga pasien untuk memegang kaset.
- c. *Central point* : *Horizontal* tegak lurus pada pertengahan kaset.
- d. *Central ray* : Pada *umbilicus* atau 5 cm diatas *crista illiaca*
- e. FFD : 100 cm
- f. Faktor eksposi : Kv : 73, mAS: 25
- g. Kolimasi : dilebarkan seluas objek.

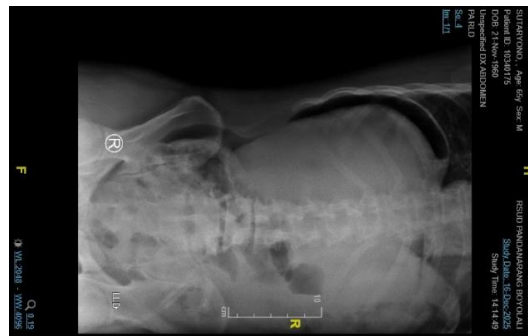


Gambar 11. Hasil radiograf abdomen proyeksi *Antero posterior (AP) Setengah duduk* di Instalasi Radiologi RSUD Pandan Arang Boyolali

3. *Postero anterior (PA) Left Lateral Decubitus (LLD)*

- a. Posisi pasien : pasien tidur miring membelakangi sinar-x dengan tubuh bagian kiri menempel pada brankad
- b. Posisi objek : Fleksikan kedua lutut pasien untuk kenyamanan pasien, Letakan tangan diatas kepala agar tidak menutupi obyek, kaset diletakan di depan tubuh pasien di bantu keluarga pasien untuk memegang kaset.
- c. *Central ray* : *Horizontal* tegak lurus pada pertengahan kaset
- d. *Central point* : 2 cm di atas *umbilikus*

- e. FFD : 100 cm.
- f. Kolimasi : Dilebarkan seluas objek



Gambar 12. Hasil Radiograf Abdomen proyeksi *Left Lateral Decubitus* (LLD) di Instalasi Radiologi RSUD Pandan Arang Boyolali

d. Hasil Expertise Dr. Spesialis Radiologi

Pemeriksaan : Abdomen 3 posisi

Hasil pemeriksaan :

Pneumoperitoneum, sangat mungkin adanya perforasi GI-tract

**RUMAH SAKIT UMUM DAERAH PANDANARANG**  
**Jl Kantil No. 14**  
**Telp. (0276)-321435**

Nama Px	: ██████████	Tempat Layanan	: IGD
Umur / Kel	: 65/Laki-laki	Dokter	██████████
Alamat	: ██████████	Register	██████████
Telepon	: ██████████	Tanggal	: 16 Desember 2025
Permintaan Pemeriksaan : Foto Kecil C / Abdomen 3 Posisi			
Hasil Pemeriksaan			
Pneumoperitoneum, sangat mungkin adanya perforasi GI-tract			

Catatan :

Gambar 13. Hasil Expertise Dr. Spesialis Radiologi

## PEMBAHASAN

Berdasarkan hasil observasi yang dilakukan di Instalasi Radiologi RSUD Pandan Arang Boyolali, penulis menemukan teknik pemeriksaan radiografi pada pasien kegawatdaruratan Abdomen 3 posisi dengan klinis pneumoperitoneum yang dilakukan di Instalasi Radiologi RSUD Pandan Arang Boyolali, sebagai berikut:

### 1. Persiapan pasien

Menurut teori (Bontrager, 2018) tidak ada persiapan khusus pada pemeriksaan abdomen 3 posisi hanya saja pasien melepaskan benda-benda yang ada logamnya yang dapat mengganggu hasil radiograf. Persiapan pasien pada pemeriksaan radiografi abdomen 3 posisi yaitu pasien diminta melepaskan pakaian atau benda-benda yang terdapat logam di sekitar bagian abdomen atau perut.

Menurut pendapat penulis mengenai persiapan pasien pemeriksaan radiografi abdomen 3 posisi tidak ada perbedaannya yang dilakukan hanya melepaskan pakaian atau benda-benda yang terdapat logam supaya tidak menimbulkan artefak di Instalasi Radiologi RSUD Pandan Arang Boyolali sudah sesuai dengan teori Lampignano and Kendrick (2018).

### 2. Persiapan Alat dan Bahan

Menurut teori (Bontrager, 2018) persiapan alat yang digunakan pada pemeriksaan radiografi abdomen 3 posisi pada kasus pneumoperitoneum di RSUD Pandan Arang Boyolali antara lain pesawat sinar-x, *imaging plate* (IP) ukuran 34 x 45 cm, *Grid*, *Marker*,

Berdasarkan hasil observasi penulis persiapan alat pada pemeriksaan radiografi Abdomen 3 posisi pada klinis pneumoperitoneum di RSUD Pandan Arang Boyolali dilakukan menggunakan sinar-x konvensional dengan merk siemens, *imaging plate* (IP) 35x43 cm, *Computer radiography*, dan *Grid*.

Menurut analisis penulis, alat yang digunakan pada pemeriksaan radiografi abdomen pada klinis pneumoperitoneum di Instalasi Radiologi RSUD Pandan Arang Boyolali hanya berbeda pada penggunaan kaset dengan teori Lampignano and Kendrick (2018).

3. Teknik pemeriksaan radiografi abdomen 3 posisi pada klinis pneumoperitoneum di RSUD Pandang Arang Boyolali

Menurut Lampignano and Kendrick (2018) prosedur pemeriksaan radiografi abdomen 3 posisi sebagai berikut :

a. Proyeksi AP supine

posisi pasien terlentang dengan midsagital berpusat pada garis tengah meja. Arah sinar tegak lurus. Menggunakan pesawat sinar-x. Central point tepat pada pusar. FFD 102 cm.

b. Proyeksi AP setengah duduk

Posisi pasien berdiri tegak punggung menempel pada kaset atau grid. Tubuh yang berpusat pada garis tengah bucky stand. Alat yang diperlukan yaitu pesawat sinar-x. Central point setinggi pusar. FFD yang digunakan adalah 100 cm.

c. Proyeksi LLD

posisi pasien miring sebelah kiri, lutut ditekuk sebagian, tangan dan lengan didekat kepala. Arah sinar tegak lurus dan menggunakan pesawat sinar-x. Central point tepat dipusar, menggunakan FFD 100 cm. Menggunakan waktu tunggu 5 dan 10-20 menit sebelum diekspos dengan tujuan untuk memungkinkan cairan abnormal menumpuk untuk memperlihatkan dan jumlah udara intraperitoneal yang berpotensi kecil.

Berdasarkan observasi penulis mengenai prosedur pemeriksaan radiografi abdomen 3 posisi pada kasus pneumoperitoneum di RSUD Pandan Arang Boyolali adalah sebagai berikut:

a. Proyeksi AP supine

Posisi pasien supine di atas brankad dengan mengatur MSP tubuh sejajar pada pertengahan kaset, Tangan pasien berada di samping tubuh, Arah sinar *vertical* tegak lurus, *central point* pada *umbilicus* FFD 100 cm, Faktor eksposi Kv 70, mAS 25, kolimasi seluas objek. Tujuan dilakukannya proyeksi ini untuk melihat gas di usus besar dan kondisi umum abdomen.

b. Proyeksi AP setengah duduk

Posisi pasien setengah duduk di atas brankad tangan pasien berada di samping tubuh dengan kaki lurus, atur tubuh pasien pada pertengahan kaset dengan tubuh menghadap sinar-x, kaset diletakan di belakang pasien dan di bantu keluarga pasien untuk memegang kaset. Arah sinar *Horizontal* tegak lurus, *centra point* berada di *umbilicus* atau 5 cm diatas *crista illiaca*, faktor eksposi Kv 73, mAS 25. Tujuan dilakukannya proyeksi ini untuk melihat air-fluid level (batas cairan-udara) dan udara bebas di bawah diafragma.

c. Proyeksi LLD

Posisi pasien tidur miring ke sebelah kiri dengan membelakangi arah sinar-x, tangan berada di depan kepala dan kedua lutut ditekuk. Kaset di letakan di depan tubuh pasien dan di bantu keluarga pasien untuk memegang kaset. Arah sinar *Horizontal* tegak lurus, *central point* setinggi *umbilicus*, FFD 100 cm, Faktor eksposi Kv 73, mAS 25. Tujuan dilakukannya proyeksi ini untuk memungkinkan naiknya udara bebas pada area hemidiafragma bagian kanan bawah dan tidak tumpang tindih dengan udara yang berada di lambung.

Menurut (Bontrager, 2018) pemeriksaan *left lateral decubitus* (LLD) idealnya dilakukan menggunakan proyeksi AP LLD adalah pilihan yang lebih tepat karena anatomi hepar di kanan memberikan kontras alami terhadap udara bebas, membuatnya lebih mudah terlihat dan memudahkan radiografer untuk melihat pasien saat melakukan ekspirasi dibandingkan dengan proyeksi PA LLD udara tumpang tindih dengan lambung di sebelah kiri. Menurut (Bontrager, 2018) yang menyatakan bahwa pemeriksaan *left lateral decubitus* (LLD) idealnya dilakukan dengan adanya waktu jeda minimal 5 menit atau 10 sampai 20 menit untuk memungkinkan cairan abnormal menumpuk atau untuk memperlihatkan dan jumlah udara intraperitoneal yang berpotensi kecil.

Berdasarkan hasil wawancara dengan Radiografer alasan menggunakan proyeksi AP LLD karena hasilnya akan sama saja tetap menunjukkan udara bebas yang terletak di sisi kiri (dekat diafragma kiri) dengan menggunakan proyeksi AP LLD.

Alasan tidak menggunakan waktu tunggu kurang dari 5 menit karena kondisi pasien tidak kooperatif dan sudah bisa mulai di hitung pada saat memposisikan pasien, dan juga sudah dapat melihat gambaran *gratasi usus, stablander* dan gambaran udara bebas di sekitar usus untuk menegakkan diagnosa.

## **KESIMPULAN**

Berdasarkan hasil analisis observasi dan wawancara penulis di Instalasi Radiologi RSUD Pandan Arang Boyolali, teknik radiografi abdomen 3 posisi terbukti efektif dalam mendeteksi klinis pneumoperitoneum pada konteks kegawatdaruratan, dengan prosedur yang secara substansial konsisten terhadap landasan teori standar kecuali adanya perbedaan pada proyeksi PA LLD yang dikarenakan oleh keterbatasan pasien non kooperatif. Persiapan pasien dan alat bahan yang minimalis mendukung percepatan proses diagnostik, menghasilkan visualisasi jelas gratasi *usus, stablander*, serta akumulasi udara bebas subdiafragmatik pada kasus yang diamati. Penerapan protokol ini secara keseluruhan memfasilitasi penegakan diagnosis presisi untuk intervensi bedah oportunistik, meskipun pemenuhan jeda waktu LLD secara ideal diperlukan guna optimalisasi demarcasi cairan-udara intraperitoneal.

## **SARAN**

Sebaiknya pada saat proyeksi LLD posisi PA keluarga pasien tidak perlu membantu pegang kaset, pasien bisa peluk kaset menggunakan tangan kanan, dengan tidak adanya keluarga pasien yang membantu untuk pegang kaset maka tidak akan terkena radiasi Atau keluarga pasien di berikan apron.

## **DAFTAR PUSTAKA**

- Bontrager. (2018). Kenneth L. Bontrager\_Hand Book. In *Journal of Chemical Information and Modeling* (Vol. 01, Issue 01).
- Hidayat, I., & Latief, S. (2025). *Pneumoperitoneum Pada Pasien Covid-19 : Laporan Kasus*. 5, 962–973.

Intan. (2019). *TEKNIK PEMERIKSAAN RADIOGRAFI ABDOMEN AKUT DENGAN KASUS PNEUMOPERITONEUM DI INSTALASI RADIOLOGI RSUD K.R.T SETJONEGORO WONOSOBO.*

Yahya, H. E. (2024). *PROSEDUR PEMERIKSAAN ABDOMEN 3 POSISI PROYEKSI LEFT LATERAL DECUBITUS (LLD) PADA KLINIS KOLIK ABDOMEN.*