

**PROSEDUR PEMERIKSAAN RADIOGRAFI *KNEE JOINT* PROYEKSI
SKYLINE VIEW PADA KLINIS *OSTHEOARTHRITIS* DI INSTALASI
RADIOLOGI RS PKU MUHAMMADIYAH KARANGANYAR**

Artikel Ilmiah ini Disusun dalam Rangka Memenuhi Tugas Praktek Kerja
Lapangan Teknik Radiografi Osteologi dan Sistem Organ di RS PKU
Muhammadiyah Karanganyar



Disusun Oleh:
RANGGA SURYA PRAYOGA
2310505090

**PROGRAM STUDI RADIOLOGI PROGRAM DIPLOMA TIGA
FAKULTAS ILMU KESEHATAN
UNIVERSITAS 'AISYIYAH YOGYAKARTA 2025**

HALAMAN PENGESAHAN

Artikel ilmiah ini telah diperiksa oleh pembimbing klinik dan telah disetujui untuk memenuhi tugas Praktek Kerja Lapangan I Program Studi Radiologi Program Diploma Tiga Fakultas Ilmu Kesehatan Universitas 'Aisyiyah Yogyakarta.

Nama : RANGGA SURYA PRAYOGA
NIM : 2310505090
Program Studi : D-III RADIOLOGI
Judul : PROSEDUR PEMERIKSAAN RADIOGRAFI *KNEE JOINT* PROYEKSI *SKYLINE VIEW* PADA KLINIS *OSTHEOARTHRITIS* DI INSTALASI RADIOLOGI RS PKU MUHAMMADIYAH KARANGANYAR

Karanganyar, 15 Oktober 2024


Mengetahui,

Dosen Pembimbing

Clinical Instructure

Ildsia M. Mar'athus Nasokha,
S.Tr.Rad., M.Tr.ID

NIP.



Endang Dwi Endarti,
S.Tr.Kes (Rad)

**PROSEDUR PEMERIKSAAN RADIOGRAFI *KNEE JOINT* PROYEKSI
SKYLINE VIEW PADA KLINIS OSTHEOARTHRITIS DI INSTALASI
RADIOLOGI RS PKU MUHAMMADIYAH KARANGANYAR**

Rangga Surya Prayoga¹, Endang², Ilsa Maulidya Mar'athus Nasokha³

^{1,3}Universitas 'Aisyiyah Yogyakarta

²RS PKU Muhammadiyah Karanganyar

Email : ranggasp8898@gmail.com

ABSTRAK

Pemeriksaan radiografi knee joint merupakan prosedur penting dalam menilai kelainan sendi lutut, terutama pada kasus osteoarthritis yang ditandai dengan penyempitan celah sendi, pembentukan osteofit, serta perubahan pada tulang rawan artikular. Penelitian ini bertujuan untuk mengetahui prosedur pemeriksaan radiografi knee joint pada kasus osteoarthritis serta peranan proyeksi *Skyline* dalam menunjang diagnosis di Instalasi Radiologi RS PKU Muhammadiyah Karanganyar. Metode penelitian yang digunakan adalah kualitatif dengan pendekatan studi kasus melalui observasi langsung, wawancara, dan dokumentasi. Hasil penelitian menunjukkan bahwa pemeriksaan dilakukan menggunakan tiga proyeksi utama, yaitu Anteroposterior (AP), Lateral, dan *Skyline*, dengan posisi pasien duduk dan arah sinar tegak lurus terhadap image receptor. Proyeksi *Skyline* memiliki peran penting karena mampu menampilkan struktur anatomi patellofemoral secara jelas, termasuk adanya penyempitan celah sendi, osteofit, dan ketidakaturan permukaan sendi. Dengan demikian, proyeksi *Skyline* direkomendasikan sebagai tambahan rutin dalam pemeriksaan knee joint pada kasus osteoarthritis untuk menghasilkan citra diagnostik yang lebih komprehensif.

Kata Kunci : *Osteoarthritis, Knee Joint, Proyeksi Skyline.*

**PROCEDURE FOR RADIOGRAPHIC EXAMINATION OF KNEE JOINT
PROJECTION *SKYLINE VIEW* IN CLINICAL *OSTEOARTHRITIS* IN
RADIOLOGY INSTALLATION OF PKU MUHAMMADIYAH HOSPITAL
KARANGANYAR**

Rangga Surya Prayoga¹, Endang², Ildsya Maulidya Mar'athus Nasokha³

^{1,3}Universitas 'Aisyiyah Yogyakarta

²RS PKU Muhammadiyah Karanganyar

Email : rangasp8898@gmail.com

ABSTRACT

Radiographic examination of the knee joint is an essential procedure for evaluating joint abnormalities, particularly in osteoarthritis cases characterized by joint space narrowing, osteophyte formation, and degeneration of the articular cartilage. This study aims to describe the radiographic examination procedure of the knee joint in osteoarthritis cases and to determine the role of the *skyline* projection in supporting diagnosis at the Radiology Department of PKU Muhammadiyah Hospital Karanganyar. This research employed a qualitative method with a case study approach through direct observation, interviews, and documentation. The results showed that the examination was performed using three main projections, namely Anteroposterior (AP), Lateral, and *Skyline*, with the patient positioned sitting and the central ray directed perpendicularly to the image receptor. The *skyline* projection played an important role as it clearly visualized the *patellofemoral joint* anatomy, including joint space narrowing, osteophyte formation, and irregularities of the joint surface. Therefore, the addition of the *skyline* projection is recommended as a routine component in knee joint examinations for osteoarthritis to obtain more comprehensive diagnostic images.

Keywords: *Osteoarthritis, Knee Joint, Skyline Projection*

PENDAHULUAN

Radiodiagnostik adalah bagian dari ilmu radiologi yang memanfaatkan radiasi pengion guna menghasilkan citra berupa foto yang dapat disimpan sebagai dokumentasi. Prinsip dasar radiodiagnostik adalah ketika sinar-X dipancarkan dan menembus suatu objek, maka akan terbentuk gambaran radiograf yang berfungsi sebagai alat bantu dalam menegakkan diagnosis adanya kelainan atau penyakit. Salah satu prosedur radiografi yang sering diterapkan dalam radiodiagnostik adalah pemeriksaan pada sendi lutut (*Knee Joint*) (Wagiarti & Wiyantono, 2016).

Sendi lutut (*Knee Joint*) adalah sendi terbesar sekaligus paling kompleks dalam tubuh manusia, yang berperan sebagai penghubung utama antara tulang paha (*Femur*), tulang kering (*Tibia*), dan tempurung lutut (*Patela*). Dari segi fungsinya, sendi ini termasuk dalam jenis sendi engsel (*Hinge Joint*) yang terutama memungkinkan gerakan fleksi dan ekstensi, serta sedikit gerakan rotasi ketika berada dalam posisi fleksi (Zhang et al., 2020). *Osteoarthritis* merupakan salah satu gangguan paling umum pada sendi lutut. Kondisi ini termasuk penyakit degeneratif yang ditandai oleh kerusakan bertahap pada tulang rawan sendi, yang berujung pada penyempitan celah articular, pembentukan osteofit, serta perubahan struktur tulang subkondral (Katz et al., 2021). Faktor usia lanjut, obesitas, riwayat trauma menjadi pemicu utama.

Osteoarthritis adalah salah satu penyakit sendi yang paling sering dijumpai di seluruh dunia, termasuk di Indonesia. Gangguan ini menimbulkan nyeri serta keterbatasan fungsi sehingga menghambat aktivitas harian penderitanya. Di antara berbagai sendi yang dapat terkena OA, sendi lutut merupakan lokasi yang paling umum terdampak, bahkan menjadi penyebab utama timbulnya rasa sakit dan ketidakmampuan dibandingkan *osteoarthritis* pada sendi (Wagiarti & Wiyantono, 2016).

Menurut Lampignano (2018), prosedur pemeriksaan radiografi pada kasus klinis *osteoarthritis* lutut dilakukan dengan menggunakan beberapa proyeksi, yaitu Anteroposterior (AP), Oblique, dan Lateral pada area yang mengalami kelainan. Sementara itu, Whitley (2016) menyatakan bahwa untuk menilai adanya kelainan pada sendi lutut, proyeksi yang umum digunakan adalah mediolateral dan Anteroposterior (AP) dengan posisi weight-bearing.

Berdasarkan observasi pada praktek kerja lapangan di RS PKU Muhammadiyah Karanganyar yang didapatkan, penulis menemukan adanya perbedaan proyeksi antara teori dengan praktek, dimana pada RS PKU Muhammadiyah Karanganyar menggunakan proyeksi AP, Lateral, dan *Skyline* view untuk pemeriksaan *knee joint* klinis *osteoarthritis* yang dapat memperlihatkan *patellofemoraljoint*.

Berdasarkan permasalahan diatas, penulis tertarik untuk mengkaji lebih dalam mengenai teknik pemeriksaan *Knee joint* pada klinis *Osteoarthritis* dan untuk mengetahui alasan mengapa dilakukan proyeksi *Skyline View* pada pemeriksaan tersebut. Penulis tertarik mengangkat sebagai tugas Laporan Praktek Kerja Lapangan I dengan judul “PROSEDUR PEMERIKSAAN RADIOGRAFI *KNEE JOINT* PROYEKSI *SKYLINE VIEW* PADA KLINIS *OSTHEOARTHRITIS* DI INSTALASI RADIOLOGI RS PKU MUHAMMADIYAH KARANGANYAR”.

METODE PENELITIAN


Penelitian ini menggunakan jenis penelitian kualitatif dengan pendekatan studi kasus yang dilakukan di RS PKU Muhammadiyah Karanganyar. Waktu pelaksanaan penelitian ini dilakukan pada bulan September – November 2025. Dalam pengumpulan data, penulis melakukan wawancara terhadap *radiographer* dan melakukan observasi partisipatif, dokumentasi dan studi kepustakaan berupa *textbook*, jurnal, maupun tugas akhir terdahulu. Kemudian penulis menyajikan dan tersebut dalam bentuk naratif, untuk kemudian diverifikasi berdasarkan teori yang telah ditetapkan dan dapat ditarik kesimpulan.

HASIL DAN PEMBAHASAN

A. Hasil

1. Identitas Pasien

Nama : Tn. F
Jenis : Laki - Laki
Kelamin
Usia : 67 th
No. RM : 40xxxx
Ruang : Poliklinik Bedah Tulang
Pemeriksaan : *Genu AP / LAT*
Diagnosa : *OA KNEE GOUT ATRITIS*
Dr. Pengirim : Dr. BUNARWAN PRIHARGONO, spOT



Gambar 1. Surat Permintaan Radiologi

2. Persiapan Pasien

Pada pemeriksaan *knee joint* dengan klinis *Osteoarthritis* di Instalasi Radiologi RS PKU Muhammadiyah Karanganyar tidak ada persiapan khusus, pasien hanya diminta untuk melepaskan benda-benda yang dapat mengganggu hasil gambaran radiograf di sekitar area pemeriksaan. Menurut penulis pada persiapan pasien pemeriksaan *knee joint* dengan klinis *osteoarthritis* sudah sesuai dengan teori yang ada (Lampignano & Kendrick, 2018).

3. Persiapan Alat dan Bahan

Persiapan alat dan bahan yang digunakan pada pemeriksaan radiografi *knee joint* dengan klinis *osteoarthritis* di Instalasi Radiologi RS PKU Muhammadiyah Karanganyar terdiri dari pesawat sinar-X merk *Shimadzu Corporation*, *imaging plate* berukuran 35x35 cm dan 24x30 cm, *control panel*, *CR reader*, printer, dan komputer. Menurut penulis untuk persiapan alat dan bahan pada pemeriksaan *knee joint* dengan klinis *osteoarthritis* hampir sesuai dengan teori yang ada, (Lampignano & Kendrick, 2018)

4. Teknik Pemeriksaan

Teknik pemeriksaan radiografi knee joint dengan klinis osteoarthritis di Instalasi Radiologi RS PKU Muhammadiyah Karanganyar menggunakan proyeksi AP, Lateral, dan *Skyline*. Teknik pemeriksaan radiografi knee joint berdasarkan hasil observasi adalah sebagai berikut :

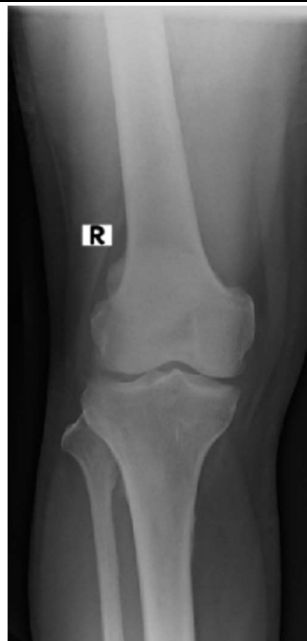a. Proyeksi *Antero Posterior* (AP):

1) Posisi Pasien : Posisi pasien supine diatas meja pemeriksaan

2) Posisi Objek : Lutut sebelah kanan diluruskan dan di posisikan pada pertengahan kaset, sedangkan kaki sebelah kiri di tekuk sesuai kenyamanan pasien, pasien diposisikan dalam keadaan rileks.

3) Pengaturan Sinar dan Eksposi : a) CR : vertikal tegak lurus kaset
b) CP : pada pertengahan patella
c) Kaset : 35 x 35 cm
d) FFD : 100 cm
e) Faktor Eksposi : 58 kV dan 5,6 mAs

4) Hasil Radiograf :



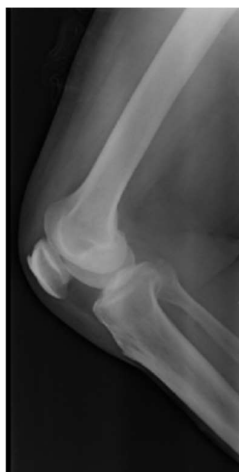b. Proyeksi *Lateral*

1) Posisi Pasien : Posisi pasien supine diatas meja pemeriksaan

2) Posisi Objek : Lutut sebelah kanan difleksikan ke arah lateral, sedangkan kaki sebelah kiri di tekuk sesuai kenyamanan pasien, pasien diposisikan dalam keadaan rileks

3) Pengaturan Sinar dan Eksposi : a) CR : vertikal tegak lurus kaset
b) CP : pada pertengahan patella
c) Kaset : 35 x 35 cm
d) FFD : 100 cm
e) Faktor Eksposi : 58 kV dan 5,6 mAs

4) Hasil Radiograf :



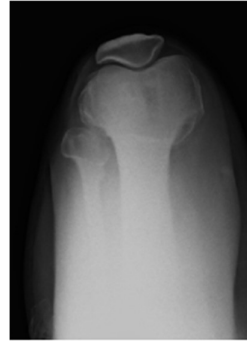c. Proyeksi *Skyline View*

1) Posisi Pasien : Posisi pasien duduk diatas meja pemeriksaan

2) Posisi Objek : Kaset di letakkan dibelakang lutut sebelah kanan, lalu lutut sebelah kanan difleksikan 60°. sedangkan kaki sebelah kiri di luruskan sesuai kenyamanan pasien, pasien diposisikan dalam kondisi rileks.

-
- 3) Pengaturan Sinar dan Eksposi :
a) CR : 15° cephalad terhadap IR
b) CP : Pada distal apex patella
c) Kaset : 24 x 30 cm
d) FFD : 100 cm
e) Faktor Eksposi : 58 kV dan 5,6 mAs
-

- 4) Hasil Radiograf :



5. Hasil Expertise dr. Spesialis Radiologi:

Foto genu dekstra AP/ sunrise view:


" Osteofit patella, tibia dan femur dekstra

" Eminentia intercondylaris runcing

" Sulcus angle = 139 derajat

" Congruence angle = -11 derajat

" Menyokong osteoarthritis genu dekstra grade II

INSTALASI RADIOLOGI RS PKU MUHAMMADIYAH KARANGANYAR	
Jl. Pasiahan/Tasikmadu Karanganyar Kode Pos 57722 Telp: (0271) 494019, 494649 Fax: (0271) 495389 E-mail: rspkumuhammadiyah@yahoo.com	
Dokter Penanggung Jawab: dr. Luths Maharina, Sp.Rad	
No. Reg : ██████████	Tgl Pemeriksaan : 09-09-2025
Nama Pasien : ██████████	Ruangan : ██████████
No. Rix : ██████████	Dokter Pengirim : dr. BUNARIWAN PRIHARGONO, SpOT
Tgl Lahir : ██████████	HASIL PEMERIKSAAN RADIOLOGI
Umur : 67 Th, 7 Bl, 1 Hr	
Jenis Kelamin : Laki-Laki	
Alamat : ██████████	
Foto genu dekstra AP/ sunrise view: * Osteofit patella, tibia dan femur dekstra * Eminentia intercondylaris runcing * Sulcus angle = 139 derajat * Congruence angle = -11 derajat * Menyokong osteoarthritis genu dekstra grade II	
Karanganyar, 09-09-2025	
	
dr. Luths Maharina, Sp.Rad	

Gambar 2. Hasil Expertise Dokter

B. Pembahasan

Penelitian ini dilakukan terhadap seorang pasien yang datang dari Instalasi Gawat Darurat RS PKU Muhammadiyah Karanganyar diantar oleh perawat ke ruang radiologi dan membawa surat permintaan teknik pemeriksaan *Knee joint* dengan klinis *OA (Osteoarthritis)* dari dokter pengirim.

Persiapan pasien pada pemeriksaan *Knee joint*, Di Instalasi Radiologi RS PKU Muhammadiyah Karanganyar, pasien diminta untuk melepaskan seluruh benda logam yang berada di area sekitar lutut agar tidak menimbulkan artefak pada hasil citra radiograf. Hal ini sejalan dengan pendapat Lampignano dan Kendrick (2018) yang menyatakan bahwa pemeriksaan radiografi knee joint tidak memerlukan persiapan khusus selain melepas benda logam yang dapat menghasilkan bayangan radiopak pada citra. Dalam praktiknya, beberapa pasien yang kurang kooperatif, seperti pengguna deker atau pakaian dengan pengait logam, terkadang diperbolehkan tetap mengenyakannya untuk menjaga kenyamanan pasien.

Persiapan alat dan bahan dalam pemeriksaan knee joint meliputi penggunaan pesawat sinar-X, sistem Computed Radiography (CR), kaset berukuran 35x35 dan 24x30 cm, serta printer untuk mencetak hasil radiograf. Menurut Lampignano dan Kendrick (2018), peralatan standar yang digunakan pada pemeriksaan knee joint mencakup pesawat sinar-X, kaset ukuran 24 × 30 cm, alat bantu imobilisasi, dan marker. Perbedaan ditemukan pada pelaksanaan di RS PKU Muhammadiyah Karanganyar, yaitu tidak digunakannya marker dan alat bantu imobilisasi. Marker tidak digunakan karena sistem CR memungkinkan penambahan tanda identitas pasien secara digital pada tahap pascaproses. Selain itu, alat imobilisasi tidak diperlukan karena sebagian besar pasien mampu mempertahankan posisi tubuh secara mandiri selama pemeriksaan.

Teknik pemeriksaan radiografi knee joint pada kasus osteoarthritis di RS PKU Muhammadiyah Karanganyar menggunakan tiga proyeksi utama, yaitu Anteroposterior (AP), lateral, dan *skyline*. Pada proyeksi AP, pasien diposisikan duduk dengan lutut lurus dan arah sinar tegak lurus terhadap image receptor (IR). Proyeksi lateral dilakukan dengan posisi pasien duduk difleksikan ke arah lateral dengan arah sinar mediolateral. Sedangkan pada proyeksi *skyline*, duduk dengan kedua tangan memegang kaset yang sudah ditaruh pada belakang lutut, dengan lutut dalam posisi fleksi penuh, dan sinar diarahkan 15° cephalad lurus terhadap IR. Pemeriksaan dilakukan dengan kaset ukuran 35x35 dan 24x30 cm, jarak fokus ke film (Source to Image Distance/SID) 100 cm, faktor eksposi 58 kV dan 5,6 mAs, serta kolimasi disesuaikan dengan luas area yang diperiksa.

Jika dibandingkan dengan teori menurut Lampignano dan Kendrick (2018), terdapat beberapa perbedaan pada penggunaan proyeksi dan posisi pasien. Secara teoretis, pemeriksaan knee joint dilakukan menggunakan proyeksi AP, lateral, dan oblique (baik lateral maupun medial), dengan posisi pasien berbaring supine di atas meja pemeriksaan. Namun, di RS PKU Muhammadiyah Karanganyar digunakan proyeksi AP, lateral, dan *Skyline* dengan posisi pasien duduk. Penyesuaian ini dilakukan untuk memberikan kenyamanan bagi pasien, khususnya pada penderita osteoarthritis yang memiliki keterbatasan dalam menekuk atau meluruskan lutut. Selain itu, penambahan proyeksi *skyline* juga merupakan permintaan dari dokter pengirim agar struktur anatomi tertentu dapat divisualisasikan dengan lebih jelas.

Proyeksi *Skyline* memiliki peranan penting dalam mendeteksi kelainan pada sendi *patellofemoral*, yaitu area pertemuan antara patella dan kondilus femur, yang sering menjadi lokasi terjadinya *osteoarthritis*. Proyeksi ini dapat memperlihatkan penyempitan celah sendi, pembentukan osteofit, serta perubahan pada tulang rawan artikular. Selain itu, proyeksi *skyline* memberikan gambaran yang lebih jelas terhadap struktur *patellofemoral* medial, *patellofemoral* lateral, serta adanya kelainan seperti spurs atau ketidakteraturan permukaan sendi. Dengan demikian, penambahan proyeksi *skyline* sangat direkomendasikan untuk pemeriksaan radiografi *knee joint* pada kasus *osteoarthritis*, karena mampu memberikan hasil diagnostik yang lebih akurat.

KESIMPULAN

Berdasarkan hasil penelitian yang didapatkan oleh penulis, maka dapat disimpulkan bahwa pemeriksaan Knee joint di RS PKU Muhammadiyah Karanganyar dengan klinis OA (*Osteoarthritis*) dilakukan dengan tiga jenis proyeksi utama, yaitu Anteroposterior (AP), Lateral, dan Skyline. Seluruh proyeksi dikerjakan dengan posisi pasien duduk pada Bucky table, menggunakan kaset berukuran 35x35 dan 24x30 cm, dengan arah sinar tegak lurus terhadap **image receptor (IR)** dan titik bidik berada di pertengahan patella. Tidak terdapat persiapan khusus sebelum pemeriksaan dimulai, namun pasien diharuskan melepaskan seluruh benda logam di area sekitar lutut agar tidak menimbulkan artefak pada hasil citra radiograf.

Proyeksi skyline memiliki peranan penting dalam mendeteksi kelainan pada sendi patellofemoral, karena mampu menampilkan gambaran patella yang terpisah dari fossa intercondylar secara jelas. Melalui proyeksi ini, dokter pengirim dan dokter radiologi dapat mengamati anatomi patellofemoral medial dan lateral, keberadaan spurs, ketidakteraturan permukaan sendi, penyempitan celah sendi, pembentukan osteofit, serta kerusakan tulang rawan yang merupakan karakteristik khas osteoarthritis. Dengan demikian, proyeksi skyline menjadi pelengkap yang esensial dalam pemeriksaan radiografi knee joint untuk memperoleh hasil diagnostik yang lebih akurat.

SARAN

Pemeriksaan radiografi knee joint pada kasus *osteoarthritis* di Instalasi Radiologi RS PKU Muhammadiyah Karanganyar sebaiknya mempertimbangkan penggunaan proyeksi skyline sebagai bagian dari standar prosedur pemeriksaan. Penambahan proyeksi ini dinilai penting karena mampu menampilkan struktur anatomi *patellofemoral medial*, *patellofemoral lateral*, serta memperlihatkan adanya *spurs* dan ketidakteraturan pada permukaan sendi *patellofemoral*. Dengan demikian, penerapan proyeksi skyline dapat meningkatkan kualitas diagnostik dan membantu dalam mendeteksi perubahan patologis yang sering terjadi pada area sendi tersebut.

DAFTAR PUSTAKA

- Katz, J. N., Arant, K. R., & Loeser, R. F. (2021). Diagnosis and Treatment of Hip and Knee Osteoarthritis: A Review. *JAMA - Journal of the American Medical Association*, 325(6), 568–578. <https://doi.org/10.1001/jama.2020.22171>
- Wagiarti, S., & Wiyantono, A. (2016). Knee Skyline. *Jurnal Health Care Media*, 2(5), 20–26.
- Zhang, L., Liu, G., Han, B., Wang, Z., Yan, Y., Ma, J., & Wei, P. (2020). Knee Joint Biomechanics in Physiological Conditions and How Pathologies Can Affect It: A Systematic Review. *Applied Bionics and Biomechanics*, 2020. <https://doi.org/10.1155/2020/7451683>
- Bontrager, K. L., & Lampignano, J. P. (2018). *Textbook of Radiographic Positioning and Related Anatomy* (9th ed.). Elsevier.
- Whitley, AS. (2016). *Clarks's Positioning in Radiography* 13th edition. London: Taylor & Francis Group.